Evidencias de intoxicación por cobre en una población de *Salamandra salamandra* en Barcelona

Albert Martínez-Silvestre[1,*], Emilio Valbuena[2], Pedro Torres[3], Alfons Ortega[3], Vanessa Gómez[3], Frederic Casas[3],Oriol Baena[4],Joan Maluquer[4], Fernando Loras-Ortí[4], Alejandro García Salmeron[4], Iago Pérez-Novo[4], Eudal Pujol-Buxó[4] & Eduard Filella[4]

[1] CRARC (Centro de Recuperación de Anfibios y Reptiles de Cataluña). Avinguda Maresme, 45. 08783 Masquefa, Barcelona. España. *crarc@amasquefa.com
[2] Servei de Gestió de Parcs Naturals. Diputació de Barcelona. Carrer del Comte d'Urgell, 187. 08036 Barcelona. España.
[3] Consorci del Parc del Foix. Carrer Castell, 31. 08729 Castellet i la Gornal, Barcelona. España.
[4] SCH (Societat Catalana d'Herpetologia). Museu de Ciències Naturals de Barcelona. Plaça Leonardo da Vinci, 4-5, Parc del Fòrum, 08019 Barcelona. España.

Fecha de aceptación: 26 de julio de 2022.
Key words: copper, Fire Salamander, toxicology.

Existen sospechas de que las intoxicaciones en poblaciones naturales de anfibios son muy frecuentes, siendo ésta una de las causas importantes de declives puntuales de poblaciones silvestres (Whitaker & Wright, 2019). Sin embargo, hay pocos datos publicados debido a que para su confirmación se tienen que realizar pruebas que resulten concluyentes, lo que se puede realizar en estudios de laboratorio pero que es muy difícil en observaciones de campo. En la península ibérica, en concreto, las observaciones de anfibios muertos relacionados con intoxicaciones suelen considerarse como sospechas pendientes de confirmar. En el presente caso se muestran varias evidencias que permiten diagnosticar un caso de intoxicación por cobre en larvas de salamandra común (*Salamandra salamandra*).

Dentro del programa de detección de enfermedades del período 2021–2023 establecido entre la Diputación de Barcelona, el Centro de Recuperación de Anfibios y Reptiles de Cataluña (CRARC) y la Societat Catalana d'Herpetologia (SCH), centrado en la Red de Parques Naturales de la Diputación de Barcelona, se contempla la posibilidad de analizar causas de mortalidad de anfibios habitualmente difíciles de diagnosticar, dentro de un plan de vigilancia pasiva.

El 16 de diciembre de 2021 se encontraron 35 larvas muertas de *S. salamandra* en una *cucona* (nombre local adjudicado a una excavación natural en una peña, en una losa, etc., calcárea donde la lluvia forma una pequeña balsa natural) situada en el término municipal de Castellet y la Gornal, Barcelona (UTM 31N/ETRS89 E(X) 387500 – N(Y) 4569500) (Figura 1). Todas ellas fueron fijadas en etanol de 96°, recogiéndose también en un recipiente 1 litro de agua de dicha cucona. Estas muestras fueron depositadas en el CRARC para la realización de los análisis.

Figura 1: Imagen de la balsa "cucona" donde se encontraron las salamandras muertas. Se destaca una de ellas dentro de un círculo amarillo.

Las actuaciones diagnósticas, iniciadas dentro de las primeras 24 h tras la recolección, fueron una necropsia, histología, qPCR y análisis del agua. En la necropsia el aspecto externo de las larvas entraba dentro de la normalidad, sin lesiones aparentes. Si bien algunas tenían cierto estado de descomposición, se seleccionaron las que se mantenían en buen estado, por lo que fueron aprovechadas para realizar histología de los siguientes órganos: hígado, bazo, sistema renal, aparato digestivo, pulmones, corazón y vascularización principal. La histología se realizó mediante técnica de inclusión de los tejidos en bloques de parafina, cortes de tejido de 4 µm de espesor y tinción de Hematoxilina/Eosina. La qPCR (realizada según los protocolos de análisis del programa SOS ANFIBIOS de la Asociación Herpetológica Española) se realizó de dos muestras tomadas, agrupando entre dos y cuatro individuos completos (agrupados en dos análisis) para descartar enfermedades emergentes provocadas por los hongos *Batrachochytrium dendrobatidis*, *Batrachochytrium salamandrivorans* y el virus *Ranavirus*. El análisis químico del agua (realizado según protocolo de análisis de *Laboratorios Laboklin*) consistió en la determinación de niveles de nitratos, nitritos, fosfatos, dureza total, dureza de carbonatos, cobre, pH y amonio.

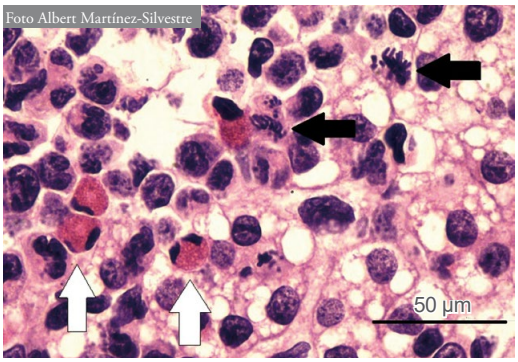

Figura 2: Imagen histológica del hígado donde se aprecian las abundantes mitosis (flechas negras) y presencia de granulocitos (flechas blancas). Hematoxilina/Eosina, X600.

La técnica de qPCR mostró negatividad a los tres patógenos analizados. Histológicamente, el hígado presentaba una elevada actividad mitótica en los hepatocitos y un abundante infiltrado leucocitario granulocítico inflamatorio entre el parénquima hepático (Figura 2). Todos los demás órganos analizados estuvieron dentro de la normalidad. No se observaron otros signos histológicos de enfermedad infecciosa ni enfermedad emergente de los anfibios. El análisis de agua mostró niveles anormalmente altos de cobre (vease Tabla 1). El pH tenía un ligero incremento (pH básico) aunque dentro de lo aceptable para la supervivencia de los individuos. El resto de los valores estaban dentro de la normalidad.

De los resultados obtenidos destacan la reacción hepática y los niveles altos de cobre. La alteración histológica del hígado, consistente en un elevado número de mitosis (más alto de lo esperable en una larva de anfibio en crecimiento) y una proliferación de células inflamatorias, se relaciona con un hígado reactivo de forma aguda en respuesta a una reacción tisular. En animales de laboratorio, la alta frecuencia de mitosis se otorga a una respuesta reparadora posterior a la pérdida de hepatocitos secundaria en la acción de cualquier agente hepatotóxico (NTP, 1993). Los niveles de cobre son también más elevados dentro de lo que cabe esperar en una balsa natural. El valor obtenido de 170 µg/l es entre cinco y 10 veces superior a lo descrito que pueden tolerar otros urodelos (de 18,3 µg/l a 35,3 µg/l en larvas de salamandra americana del género *Ambystoma*) (Weir *et al.*, 2019). Cabe considerar, además, que el valor de pH discretamente elevado podría incluso haber disminuido la concentración de cobre, y por tanto su toxicidad, ya que en

Tabla 1: Resultados del análisis del agua, en comparación con los datos bibliográficos de referencia. Se resaltan los valores alterados. Referencia: Whitaker, 2001 para todos los parmetros menos Cobre (Whitaker 2019).

Parámetro	Valor muestra	Rango deseable
Nitrato	< 4,4 mg/l	< 50 mg/l
Nitrito	< 0,07 mg/l	< 1 mg/l
Fosfato	2,52 mg/l	0,02 – 5,0 mg/l
Cobre	**170 µg/l**	18,3 µg/l a 35,3 µg/l
Dureza total	11,00	>4 <150 mg/l
Carbonato	8,00	>4 <150 mg/l
pH	**8,67**	6,5 – 8,5
Amonio	0,017 mg/l	<0,02 mg/l

esas condiciones forma precipitados no tóxicos (Whitaker, 2001), favoreciendo una intoxicación crónica. Sin embargo, la presentación del caso (presencia de gran cantidad de larvas muertas) se relacionaría más con una intoxicación aguda, ya que una intoxicación crónica causaría una mortalidad más progresiva que se detectaría a lo largo del tiempo.

La toxicosis del cobre es un trastorno metabólico que puede causar insuficiencia hepática crónica y problemas neurológicos que resultan de desviaciones de los niveles normales de cobre en el cuerpo. En larvas de anfibios, debido a su tamaño, los niveles de cobre son prácticamente imposibles de detectar, pero sí la reacción hepática que se ha visto en este caso. En anfibios, si bien una elevación de cobre ambiental se ha descrito como estimulante del crecimiento en larvas de rana leopardo meridional *Lithobates sphenocephalus* (Lance *et al.*, 2012), en este mismo estudio se indica que niveles demasiado altos provocan mortalidad. En otros experimentos con larvas de rana leopardo septentrional *Lithobates pipiens*, las dosis crecientes de cobre en el agua afectaron al desarrollo, crecimiento, tiempo de metamorfosis y, en última instancia, supervivencia de los individuos (Chen *et al.*, 2007; Leduc *et al.*, 2016).

El cobre aplicado en forma de sales inorgánicas, como se hace en agricultura, es muy soluble en agua. El origen de esta cantidad anómala de cobre puede estar relacionado con la transferencia de filtraciones de sulfato de cobre utilizado como fitosanitario en los campos destinados al cultivo de la viña o el olivo, o incluso un vertido accidental de este compuesto durante el limpiado de aperos agrícolas. El olivar y el cereal son susceptibles de recibir tratamientos antifúngicos en diciembre, aunque no tanto el viñedo.

Como una opción, todo este proceso podría haberse desarrollado lentamente, antes incluso de que la hembra de salamandra realizara la puesta en el agua afectada, si bien esto es muy difícil de demostrar. Otra posible explicación sería que los campos colindantes hubiesen acumulado cobre de las sucesivas aplicaciones de fungicidas y la aparición de precipitación tras un periodo seco (como ha sido el invierno de la detección de este caso) hubiese arrastrado grandes cantidades de cobre a la balsa.

Desde la gestión del parque y la Diputación de Barcelona se inició una campaña informativa a fin de sensibilizar a los colectivos implicados y de evitar un nuevo accidente de este tipo en el futuro.

Agradecimientos: Agradecemos la colaboración de J. Roca y J. Ferrer (SCH); J. Soler y Z. Alonso (CRARC); P. Mundó y D. Pons (Diputació de Barcelona); J. Bosch (Biodiversity Research Institute -IMIB-, CSIC−Universidad de Oviedo), B. Thumsová (Asociación Herpetológica Española, programa SOSANFIBIOS), así como a laboratorios *LABOKLIN* (*Laboklin Labor für Klinische Diagnostik* GmbH & Co; Bad Kissingen, Alemania) y O. Chimeno (*OSERVIS Veterinaria*, Barcelona) toda la ayuda prestada en este caso. Finalmente, al revisor M.E. Ortiz-Santaliestra por los interesantes comentarios aportados al manuscrito original.

Referencias

Chen, T.H., Gross, J.A. & Karasov, W.H. 2007. Adverse effects of chronic copper exposure in larval northern leopard frogs (*Rana pipiens*). *Environmental Toxicology and Chemistry*, 26: 1470–1475.

Lance, S.L., Erickson, M.R., Flynn, R.W., Mills, G.L., Tuberville, T.D. & Scott, D.E. 2012. Effects of chronic copper exposure on development and survival in the southern leopard frog (*Lithobates* [*Rana*] *sphenocephalus*). *Environmental Toxicology and Chemistry*, 31: 1587–1594.

Leduc, J., Echaubard, P., Trudeau, V. & Lesbarrères, D. 2016. Copper and nickel effects on survival and growth of northern leopard frog (*Lithobates pipiens*) tadpoles in field-collected smelting effluent water. *Environmental Toxicology and Chemistry*, 35: 687–694.

NTP. National Toxicology Program. 1993. NTP TR-394. Toxicology and carcinogenesis studies of Acetaminophen (CAS No. 103-90-2) in F344 rats and B6C3F1 mice (feed studies). NTP, Research Triangle Park, NC. <http://ntp.niehs.nih.gov/ntp/htdocs/LT_rpts/tr394.pdf> [Consulta: 1 enero 2022].

Weir, S.M., Yu, S., Scott, D.E. & Lance, S.L. 2019. Acute toxicity of copper to the larval stage of three species of ambystomatid salamanders. *Ecotoxicology*, 28: 1023–1031.

Whitaker, B.R. 2001. Water quality. 892-1013. *In*: Wright & Whitaker (eds.). *Amphibian medicine and captive Husbandry*. Krieger, Malabar. Florida. USA.

Whitaker, B.R. & Wright, K.M. 2019. Amphibian Medicine. 892-1013. *In*: Divers, S.J. & Stahl, S.J. (eds.). *Mader's Reptile and Amphibian Medicine and Surgery*. Elsevier. St. Louis Missouri. USA.